©Akademie d. Wissenschaften Wien; download unter www.biologiezentrum.at

Über die Blutgefässe der Herzklappen des Menschen.

Von **Dr. Ludwig Langer,**
Assistent an der I. Med. Klinik.

(Mit 4 Tafeln.)

(Aus dem anatomischen Institut in Wien.)

Es ist auffallend, dass seit der Publication Luschka's über „Die Blutgefässe in den menschlichen Herzklappen" beinahe gar nichts weiter darüber verlautete.

Ich sage ausdrücklich, es sei dies auffallend; denn die Cardinalfrage, um welche es sich hier handelt, ob nämlich die Herzklappen Blutgefässe haben oder nicht, ist keineswegs so sicher und endgiltig beantwortet als es den Anschein hat und wie man durch den Abbruch der Controverse nach dem Erscheinen der Arbeit Luschka's zu glauben versucht sein könnte.

Da es sowohl vom anatomischen als auch klinischen Standpunkte von Interesse ist den fraglichen Punkt klarzulegen, so ergriff ich gerne die sich mir im anatomischen Institute bietende Gelegenheit über diesen Gegenstand zu arbeiten. Bevor ich jedoch daran gehe, die Ergebnisse meiner eigenen Untersuchung darzulegen, will ich an der Hand der einschlägigen Literatur den Standpunkt und die Ansichten wiedergeben, welche die einzelnen Autoren in der Eingangs erwähnten Frage einnehmen.

Der Angaben, die sich in der Literatur über die Gefässe der menschlichen Herzklappen finden, sind nur sehr wenige, und sämmtliche stammen aus jüngerer Zeit. In den älteren anatomischen Lehrbüchern und Abhandlungen wird bei Besprechung der Herzklappen über das Vorhandensein oder Fehlen von Gefässen in denselben gar keiner Erwähnung gethan.

Trotzdem scheint als stillschweigendes Übereinkommen die Ansicht gegolten zu haben, die Klappen und Sehnenfäden seien

de norma gefässlose Gebilde, ohne dass aber, wie gesagt, ein Beweis für diese Ansicht irgendwo beigebracht worden wäre.

Bis in die neuere Zeit erhielt sich diese Ansicht. So sagt auch Rokitansky,[1] dass Injection und Vascularisation des Klappengewebes bei recenter *Endocarditis valvularis* nur sehr selten zu beobachten sei. Dies kann ungezwungen nur dahin gedeutet werden: Rokitansky sei überzeugt gewesen, dass die Herzklappen im normalen Zustande nicht vascularisirt seien, also keine Gefässe besitzen, dass sich aber bei gewissen entzündlichen Processen in denselben bisweilen, aber nur in seltenen Fällen, Gefässe entwickeln dürften. Es wäre dies dann als analoger Vorgang aufzufassen, wie die Vascularisation der Cornea bei Ceratitis.

Luschka jedoch stellte in seiner Arbeit über das Endocardium[2] die Behauptung auf, es fänden sich in den Herzklappen und *Chordae tendinae* des Menschen regelmässig zahlreiche Gefässe.

Dieser Angabe wurde anfangs lebhaft widersprochen.[3]

Insbesonders war es Ludwig Josef,[4] welcher die Behauptung Luschka's entschieden zurückwies.

Ebenso leugnet Virchow[5] das Vorkommen von Gefässen in den *Chordae tendinae* und Klappen. Erst nach wiederholten diesbezüglichen Publicationen Luschka's[6] begann dessen Anschauung wenigstens theilweise durchzudringen, ohne jedoch eine positive Bestätigung von Seite anderer Forscher zu erfahren.

In den meisten neuen Handbüchern der Anatomie und Pathologie verweisen die betreffenden Autoren in Bezug auf die Klappengefässe noch immer auf Luschka, oder gehen einfach darüber hinweg; ein sprechender Beweis dafür, dass es bisher ausser Luschka Niemandem gelingen wollte, die Klappengefässe zur directen Anschauung zu bringen.

---

[1] Handbuch der pathologischen Anatomie. II, pag. 268.

[2] Virchow's Archiv, 1852.

[3] Kölliker, Mikroskopische Anatomie. — Gerlach, Gewebelehre.

[4] Virchow's Archiv, Bd. XIV.

[5] Virchow's Archiv, 1852.

[6] Archiv für physiologische Heilkunde, 1856. — Die Structur der halbmondförmigen Klappen. Sitzungsberichte d. Wiener Akad. d. Wissenschaften 1859. Die Blutgefässe der Klappen des menschlichen Herzens.

©Akademie d. Wissenschaften Wien; download unter www.biologiezentrum.at

So sagt Rosenstein[1] im anatomischen Theil seiner Abhandlung über die Krankheiten des Herzens, gestützt auf die Angaben Luschka's, dass die Herzklappen reichlich mit Blutgefässen versehen seien. Gleich darauf aber, bei Besprechung der Endocarditis, gibt er zu, dass Injection und Hyperaemie der Klappen durch thatsächliche Beobachtung keineswegs festgestellt sei.

Das bisher Gesagte zeigt deutlich, dass die angeregte Frage zu ihrer definitiven Beantwortung noch weiterer, eingehender Untersuchung bedürftig ist.

Mit Recht hebt Luschka die Unzulänglichkeit der blossen mikroskopischen Untersuchung der Klappen auf Blutgefässe hervor, und hält die Injectionsmethode hier für die allein ausschlaggebende. Denn wenn es auch zumeist gelingt, sich schon durch das Mikroskop Aufschluss über das Vorhandensein oder Fehlen von Blutgefässen in einem Organe zu verschaffen, so kommt doch der Injection im Nachweis von Gefässen eine ungleich grössere Beweiskraft zu.

Die Ursache, dass es bisher, und zwar namentlich auf Grund blosser mikroskopischer Untersuchung nicht injicirter Objecte, nicht gelungen ist, hinsichtlich der Vascularität der Herzklappen zu definitiven Resultaten zu gelangen, mag zum Theil auch in Folgendem gelegen sein. Das Gewebe der Klappen ist nämlich ein beinahe ganz identisches mit dem Gewebe der Blutgefässwände; eine genaue Differenzirung beider unter dem Mikroskop gestaltet sich daher sehr schwierig. Auch erschweren die netzartig angeordneten und häufig zu gefensterten Platten verschmolzenen elastischen Fasern in den Klappen die Erkennung eines Gefässlumens.

Ein negatives Resultat bei der mikroskopischen Untersuchung der Klappen auf Blutgefässe berechtigt daher noch nicht dazu, die Existenz von Klappengefässen rundweg zu leugnen, wie dies einige Histologen gethan haben.

Ich beschränkte mich, der angeführten Gründe wegen, nicht blos auf das Mikroskop, sondern wandte bei meinen Untersuchungen auch die Injectionsmethode an, da diese eben noch

[1] Ziemssen, Handbuch der speciellen Pathologie und Therapie, Bd. VI.

am sichersten die Möglichkeit gibt, sich nicht nur über das Vorhandensein oder Fehlen von Gefässen, sondern eventuell auch über deren Verlauf und Anordnung zu orientiren.

Die Injectionen, welche ich mit der gütigen Beihilfe des Herrn Prosectors Dr. Holl ausführte, wurden in der Weise gemacht, dass entweder in beide Kranzarterien, oder bloss in eine derselben injicirt wurde, während die andere abgebunden war. Meistens gelingt es auch auf letztere Art eine vollständige Füllung sämmtlicher Kranzgefässe zu erzielen. Als Injectionsmasse kam mit bestem Erfolge das besonders zum Zwecke capillarer Injectionen sehr geeignete lösliche Berlinerblau zur Verwendung; weniger gute Resultete wurden mit verschiedenen Harzmassen gewonnen.

Wegen der wichtigen Beziehungen des Endocardium zu den Herzklappen werde ich damit beginnen, die Ergebnisse meiner Untersuchungen über das Endorcadium anzuführen.

Von der Ansicht ausgehend, dass die Klappen im Wesentlichen Duplicaturen des Endorcadium sind, scheint die Beantwortung der Frage, ob die Klappen Blutgefässe besitzen, theoretisch ziemlich einfach zu sein; denn es wäre von diesem Standpunkte aus nichts natürlicher, als die Verhältnisse, welche sich im Endocardium finden, auch auf die Klappen zu übertragen. Man könnte dann folgern: Das Endocardium hat, wie jetzt allgemein angenommen wird, Blutgefässe, daher müssen die Klappen als Duplicaturen desselben ebenfalls Gefässe besitzen.

Inwieweit aber eine solche Schlussfolgerung berechtigt erscheint, wird sich aus den nachstehenden Auseinandersetzungen ergeben. Zu diesem Zwecke ist es jedoch nöthig, das Endocardium einer näheren Betrachtung zu unterziehen.

Die Structur des Endocardium.

Von den älteren Anatomen wurde das Endocardium bekanntlich als Fortsetzung der Gefässintima aufgefasst.

Einige Autoren erklärten die membranöse Auskleidung der Herzhöhlen sogar für eine seröse Haut.[1]

---

[1] J. N. Corvisart, Essai sur les maladies du coeur 1818. Fr. Kreissig, die Krankheiten des Herzens. Berlin 1814.

©Akademie d. Wissenschaften Wien; download unter www.biologiezentrum.at

Luschka[1] war der erste, welcher diese Anschauungen widerlegte. Er gelangte auf Grund seiner Untersuchungen des Endocardium sogar zu dem Resultate, dass das Endocardium nicht allein die Fortsetzung der *Intima vasorum*, sondern der ganzen Gefässwand mit allen ihren Schichten sei.

Dem widersprachen aber Donders und Kölliker, indem sie sagten, die Arterienwand hänge mit dem Faserring ganz zusammen, setze sich in die Kammermusculatur fort und gehe nur mit ihrer Intima in das Endocardium der Ventrikel über. Betreffs der Beziehung der grossen Venen zum Endocardium der Vorhöhle lassen sie die Ansicht Luschka's gelten.

Schweiger-Seidl[2] aber wies in vollkommener Übereinstimmung mit Luschka nach, dass sich auch im Endocardium der Ventrikel, ähnlich wie in den Wandungen der Blutgefässe, drei Schichten deutlich unterscheiden lassen.

Wir finden demnach im Endocardium eine innere, der Gefässintima analoge Schichte, welche aus einem dünnen mit polygonalen, platten Zellen bedeckten Netzwerk von feinen elastischen Fasern besteht. Auch die nächstliegende Schichte lässt sich ihrer Structur nach gewissermassen als verjüngte Gefässmedia ansehen. Sie bildet die Hauptmasse des Endocardium und wird hergestellt durch fibrilläres Bindegewebe mit sehr reichlichen elastischen Fasernetzen, welche stellenweise zu elastischen Platten verschmelzen.

In letzterer Schichte sollen nach Schweiger-Seidl und Renvier[3] auch glatte Muskelfasern vorkommen.

Diese beiden Lagen des Endocardiums sind wie die Intima und Media der Blutgefässe nicht vascularisirt. Nur an einigen Stellen in den Vorhöfen konnte ich wahrnehmen, dass sich höchst sporadisch Ausläufer von Gefässen in diese zweite Schichte verzweigten.

Die Verbindung der Herzmusculatur mit dem grösstentheils elastischen Gewebe des Endocardium wird, wie dies überall beim

---

[1] Virchow's Archiv, 1852.

[2] Stricker, Gewebelehre, 1871.

[3] Traité Technique d'Histologie.

Zusammentreten heterologer Gewebselemente geschieht, durch eine Lage lockeren Bindegewebes vermittelt.

Diese Bindegewebslage als dritte endocardiale Schichte der *Adventitia vasorum* gleichzustellen, scheint mehr dem Streben, das Endocardium einer ganzen Gefässwand zu identificiren, als den thatsächlichen Verhältnissen entsprungen zu sein. Das Bindegewebe fliesst nämlich mit dem Perimysium der Muskelbündel innig zusammen und es ist daher anzunehmen, dass es dem Herzmuskel als Hülle angehöre.

Gegen die Annahme, dass wenigstens der dem Endocardium unmittelbar angeschlossene Theil des Bindegewebes gleich einer *Adventitia vasorum* zu betrachten sei, spricht die Verschiedenheit des Baues der letzteren. Die subendocardiale Schichte erweist sich einfach als lockeres Bindegewebe, welches dem Endocardium nur ganz wenig anhaftet und sich von diesem leicht abziehen lässt. Sie enthält eben nur so viele elastische Fasern als sich überall im Bindegewebe finden. Dagegen treffen wir in ihr, und zwar an manchen Stellen in grosser Menge, Züge von quergestreiften Muskelbündeln an; ein weiteres Argument dafür, diese Bindegewebslage sammt Muskeln als dem Herzmuskel angehörig zu betrachten.

Zwar hält es Schweiger-Seidl nicht für statthaft, dies zu thun, indem er Folgendes dagegen anführt. Zunächst, sagt er, seien die Grössenverhältnisse der Muskelelemente verschieden (grössere Breiten — bei kürzerem Längsdurchmesser), ferner sei ihr Lager durch Bindegewebe, Lymphgefässe, Nervennetze von der Hauptmuskelmasse getrennt. — Dagegen lässt sich jedoch einwenden, dass diese Trennung nur am *Septum ventriculorum* halbwegs deutlich wahrzunehmen ist, während nicht nur dort, sondern überall die Muskelbündel durch ganz dieselben Elemente auch vom Endocardium getrennt werden. Ja die Trennung ist gegen das Endocardium sogar eine viel schärfere als gegen den Herzmuskel und man sieht ziemlich häufig wie ein im subendocardialen Stratum gelegenes Muskelbündel in directem Zusammenhange mit Muskelzügen der Hauptmuskelmasse steht. Was die verschiedenen Grössenverhältnisse der Muskelelemente betrifft, so fallen diese meines Dafürhaltens nach nicht sehr in die Wagschale. Es finden sich wohl unter den fraglichen Muskelfasern

©Akademie d. Wissenschaften Wien; download unter www.biologiezentrum.at

einzelne, deren Fibrillen eine etwas grössere Breitendimension aufweisen, die überwiegende Mehrzahl derselben aber unterscheidet sich in gar nichts von den Muskelelementen der übrigen Herzmusculatur.

Aber auch die physiologische Dignität der *Adventitia vasorum* ist eine ganz verschiedene von jener des unter dem Endocardium gelegenen Bindegewebelagers. Während die *Adventitia vasorum* einen integrirenden Bestandtheil der Gefässwand bildet und immer und überall an den Blutgefässen gefunden wird, gestaltet sich das Verhältniss der subendocardialen Schichte zum Endocardium wesentlich anders.

Das lockere Bindegewebe unter dem Endocardium ist in wechselnder Mächtigkeit nur dort vorhanden, wo das Endocardium eine musculöse Unterlage hat; am stärksten ist es in den Vorhöfen, am dünnsten an den *Muscul. pectinat.* und den Trabekeln.

Dort, wo die quergestreifte Musculatur zurücktritt, wie dies an einer Stelle der Ventrikelscheidewand — *pars membranacea septi ventriculorum* — der Fall[1] ist, verschmächtigt sich die Bindegewebslage ganz ausserordentlich und verschwindet gegen die Mitte dieser Stelle zu vollständig. Unter den beiden durch derbes Bindegewebe und elastische Fasern (als Fortsetzung der Aortenwand[2] und des Gefässringes, sowie durch glatte Muskelfasern[3]) verstärkten Endocardialblättern zeigt sich im Centrum des *Septum membranaceum ventriculorum* weder eine Spur von lockerem Bindegewebe, noch von quergestreiften Muskeln; derselben Ansicht ist auch Hauska.[4]

Nach Gruber[5] sollen im *Sept. membran. ventr.* unter zehn Fällen einmal quergestreifte Muskelfasern unter dem Endocardium des rechten Ventrikels vorkommen. Es ist das bezüglich der periferen Theile dieser Stelle auch richtig.

---

[1] Luschka, Die Anatomie des Menschen, I. Bd., pag. 343.

[2] Bochdalek jun., zur Anatomie des menschlichen Herzens. Archiv für Anatomie etc. von Reichert und Du Bois-Reymond, 1868.

[3] Krause, Mikroskopische Anatomie I, pag. 302.

[4] Wiener Medicinische Wochenschrift, 1855.
Medicinische Zeitung Russlands, 1859, Nr. 8.

Ebenso fehlt die besprochene Bindegewebslage zwischen den Duplicaturen des Endocardium in den Semilunarklappen und an den *Chordae tendineae*, deren Sehnengewebe nur von der epithelialen Schichte des Endocardium überzogen wird.

Nur in die Atrio-Ventricularklappen setzt es sich mit Zügen quergestreifter Muskelfasern eine kleine Strecke weit fort.

Ich kann demnach der Ansicht, welcher zufolge die zwischen Muskel und Endocardium gelegenen Bindegewebsschichte eine wenn auch modificirte Adventitia im Sinne der Gefäss-Adventitia wäre, nicht beistimmen.

Meiner Ansicht nach gehört das Bindegewebe, wie gesagt, dem Muskel als Hülle an, denn es wäre nicht einzusehen, warum der Herzmuskel eine Ausnahme von allen anderen quergestreiften Muskeln machen und allein keine Bindegewebshülle besitzen sollte.

Bei dieser Gelegenheit will ich gleich eines Factums erwähnen, welches, meines Wissens, noch nicht verzeichnet wurde.

Es finden sich nämlich dort, wo grössere Blutgefässe in oder knapp an Skelettmuskeln hinziehen, in der *Vagina vasorum* dieser Gefässe häufig quergestreifte Muskelfasern, welche ähnlich wie jene unter dem Endocardium theilweise getrennt von der Hauptmuskelmasse verlaufen, aber ihr entstammen. Wenn dieser Befund an und für sich auch nicht Anspruch auf besondere Bedeutung machen kann, so lehrt er doch, dass das Vorkommen von solchen abzweigenden Fasern des Herzmuskels unter dem Endocardium nichts Specifisches für dieses besitzt. Und so wenig ich glaube, dass man in derartigen Fällen diese Muskelfasern sammt der *Vagina vasorum* der Gefässwand beizählen dürfe, ebenso wenig ist dies bezüglich der sogenannten endocordialen Musculatur gerechtfertigt.

Man mag also immerhin das Endocardium als die Continuität der Intima und Media der grossen Herzgefässe ansehen, aber ohne eine der Adventitia dieser Gefässe identischen Schichte.

Ich lege auf diese Auffassung des Endocardium desshalb grossen Werth, weil dadurch, wie später gezeigt werden wird, die eigenthümliche Anordnung und Vertheilung der Blutgefässe in und um die Herzklappen verständlich wird. Wenn ich daher in der Folge vom Endocardium (schlechtweg) spreche, so habe ich dabei immer nur die innerste Auskleidung der Herzhöhlen im Auge,

©Akademie d. Wissenschaften Wien; download unter www.biologiezentrum.at

nämlich das Epithel mit den unter ihm gelegenen elastischen Schichten.

Alles bisher Gesagte bezieht sich auf das menschliche Endocardium.

Die mikroskopische Untersuchung des Endocardium des Hundes, Schweines, Kaninchens etc. ergibt insoferne einen übereinstimmenden Befund mit dem menschlichen Endocardium, als sich auch am Endocardium dieser Thiere regelmässig der Grundtypus der einzelnen Schichten, so wie beim Menschen, deutlich erkennen lässt.

Die mikroskopischen Bilder des Endocardium verschiedener Thiere gestalten sich jedoch, wie Schweiger-Seidl[1] angibt, ziemlich mannigfach, und zwar hauptsächlich wegen der grösseren oder geringeren Entwicklung der elastischen Fasernetze.

Grosse Übereinstimmung mit dem menschlichen Endocardium zeigt das des Kaninchens.

Beim Endocardium des Schweines lassen sich wie beim Menschen eine innere der Gefässintima sowie eine der Media adäquate Schichte unterscheiden. Die letztere Schichte aber zeigt eine relativ viel grössere Mächtigkeit. Ebenso ist das lockere subendocardiale Bindegewebe durchschnittlich in etwas stärkerer Lage vorhanden. Dasselbe beschränkt sich auch nicht wie beim Menschen bloss auf jene Stellen, wo das Endocardium dem Herzmuskel aufliegt, sondern wird auch dort angetroffen, wo das Endocardium muskelfreie Partien der Herzhöhlen überzieht.

Die Blutgefässe des Endocardium.

Am Endocardium des Menschen führt nur das lockere Bindegewebe, welches zwischen Endocardium und Herzmuskel liegt und die Verbindung beider vermittelt, Blutgefässe; das Endocardium selbst ist gefässlos.

Dieselbe Ansicht wurde schon früher von Frey[2] und Kölliker[3] vertreten.

---

[1] a. a. Orte.

[2] Handbuch der Histologie und Histochemie, 1870.

[3] Mikroskopische Anatomie.

Trotzdem hatte man bisher ziemlich allgemein angenommen, dass das Endocardium mit Blutgefässen versehen sei, was jedoch, wie gesagt, nicht der Fall ist.

Die Blutgefässe, welche in dem subendocardialen oder vielmehr perimusculären Bindegewebsstratum liegen, gehören jedoch nicht diesem Stratum selbst an, sondern es sind dies die Gefässe des Herzmuskels, welche in die Bindegewebshülle des Muskels nur mit ihren Endschlingen hineinreichen. Gegen das Endocardium grenzt sich dieses Muskelgefässnetz unter Bildung von flachen Bögen sehr scharf ab. Besonders am Endocardium der Ventrikel ist diese Begrenzung der Blutgefässe allenthalben deutlich wahrzunehmen (Taf. II, Fig. 8); weniger ausgeprägt ist sie in den Vorhöfen an den Mündungen der grossen Venen.

Nur dort, wo sich das Bindegewebe zwischen Endocardium und Muskel häuft, treten eigene Gefässästchen aus dem Muskelnetze hervor, um sich in dem massigeren Bindegewebe zu verzweigen; doch auch diese dringen niemals in die elastischen Gewebsschichten des Endocardium ein. Eine solche Anhäufung von lockerem Bindegewebe mit eigenem, in sich abschliessenden Blutgefässnetz findet sich z. B. unter den tiefst gelegenen Abschnitten der Semilunarklappen, soweit dieselben nämlich dem Ventrikelmuskel aufruhen. Ferner zeigt sich lockeres Bindegewebe in stärkerer Lage und mit Blutgefässen versehen, auf den Spitzen der Papillarmuskeln an den Abgangsstellen der *Chordae tendineae*, und stellenweise auch unter dem Endocardium der Vorhöfe, namentlich in der Nähe der grossen Venenmündungen.

Da diese subendocardialen Gefässe entweder dem Herzmuskel selbst angehören, oder wenigstens aus dessen Gefässnetz stammen, so ist ihre Gegenwart auch immer an das Vorhandensein von Muskeln unter dem Endocardium geknüpft. Wir finden daher unter dem Endocardium nur dort Gefässe, wo dasselbe musculöse Theile der Herzhöhlen auskleidet, vermissen sie dagegen durchgehends da, wo diese Grundbedingung fehlt. Am *Septum membranaceum ventriculorum* macht sich in Folge dessen ein vollständiger Mangel von Blutgefässen geltend.

©Akademie d. Wissenschaften Wien; download unter www.biologiezentrum.at

Verschieden vom menschlichen Endocardium verhält sich das des Schweines hinsichtlich seiner Vascularität.

Beim Schweine grenzen sich erstens die subendocardialen Gefässe nicht so ausgesprochen gegen die elastischen Schichten des Endocardium ab. Weiters liegt unter dem Endocardium des Schweines nicht nur dort lockeres, vascularisirtes Bindegewebe, wo der Herzmuskel mit dem Endocardium in Berührung kommt, sondern es ist an jeder Stelle der Herzhöhlen eine subendocardiale Bindegewebsschicht mit zahlreichen Blutgefässen vorhanden.

Anknüpfend an das Endocardium will ich folgende Bemerkung betreffs der Vascularisation des Pericardium beifügen.

Im Gegensatze zum Endocardium, in welches nachgewiesenermassen keine Blutgefässe eintreten, besitzt das Pericardium des Menschen allenthalben ein selbstständiges Gefässnetz, welches sich in seiner Substanz ausbreitet.

Liegt das Pericardium dem Herzmuskel unmittelbar auf, so schliessen die Gefässe des Muskels im Ganzen ungefähr ebenso gegen dasselbe ab, wie gegen das Endocardium; von Strecke zu Strecke aber erheben sich stärkere Gefässstämmchen über die Oberfläche des Muskels und vertheilen sich im Gewebe des Pericardium (Taf. II, Fig. 9). Wird durch zwischengelagertes Fettgewebe, oder durch grössere Venen und Arterienstämme das Pericardium vom Muskel abgehoben, so gehen ebenfalls eigene Gefässe aus dem Muskelnetze hervor, welche den möglichst kürzesten Weg einschlagen, um durch das Fett hindurch oder um die grossen Gefässstämme herum zum Pericardium zu gelangen und sich in demselben zu verzweigen. In solchen Fällen tritt dann das pericardiale Gefässnetz um so klarer hervor.

Wie wir gesehen haben, gestalten sich die Verhältnisse am menschlichen Endocardium sowohl was die Structur als die Vascularität betrifft, verschieden vom Endocardium einiger Säugethiere, wie Pferd, Schaf, Hund, Schwein etc.

Zu den Herzklappen steht das Endocardium bei den genannten Thieren in derselben Beziehung wie beim Menschen, und wir

finden die Unterschiede, welche sich zwischen dem Endocardium verschiedener Geschöpfe im Allgemeinen ergeben, auch an den Herzklappen derselben deutlich hervortreten.

Die Klappen der vorerwähnten Thiere und insbesondere jene des Schweines differiren jedoch nicht nur bezüglich ihres endocardialen Antheiles, sondern auch in einigen anderweitigen Structurverhältnissen von den Klappen des Menschen. Ich werde daher, soweit es in den Rahmen vorliegender Arbeit passt und nöthig ist, das Wichtigste über den Bau der menschlichen Herzklappen darlegen und die jeweiligen Unterschiede hervorheben.

Es scheint mir dies um so nöthiger zu sein, als von einigen Anatomen in etwas zu liberaler Weise Analogien zwischen den Herzklappen des Menschen und denen der Schweines gezogen wurden, und zwar namentlich betreffs der Vascularisation derselben, welche ja in einem gewissen Abhängigkeitsverhältnisse zur Structur der Klappen steht.

Die Structur der Herzklappen.

a) Die Semilunarklappen.

Die Grundlage der Semilunarklappen des Menschen wird bekanntlich von derbem Bindegewebe gebildet, welches von den arteriellen Faserringen seinen Ausgangspunkt nimmt. Diese bindegewebige Grundlage enthält viele sternförmige Bindegewebskörper und elastische Fasern; sie hat wie auch Ludwig Josef[1] angibt, die grösste Ähnlichkeit mit dem Faserknorpel.

Über das derbe Stützgewebe der Klappen setzt sich auf einer Seite die Intima der grossen Arterien, auf der andern das Endocardium der Ventrikel fort; letzteres besteht an dieser Stelle nur aus einer Schichte polygonaler, platter Zellen und einer ganz dünnen Lage elastischer Fasern.

Die halbmondförmigen Klappen des Menschen sind somit ausschliesslich ein Product des Faserringes, der Arterienwand und der innersten Partien des Ventrikelendocardium. Es betheiligt sich an ihrem Aufbau weder die subendocardiale Bindegewebsschichte noch Elemente der Herzmusculatur.

---

[1] Virchow's Archiv, 1858, Bd. XIV, pag. 244.

©Akademie d. Wissenschaften Wien; download unter www.biologiezentrum.at

Zum grössten Theil, nämlich ungefähr vier Fünftel ihrer Gesammthöhe nach sitzen die Klappen des erwachsenen Menschen der Arterienwand auf, ein Fünftel, also ein kleines Segment ihres nach unten convexen Bogens ruht auf dem Herzmuskel. Etwas verschieden von den Klappen des Erwachsenen verhalten sich, wie ich gefunden habe, die Semilunarklappen des neugebornen Kindes bezüglich ihres Sitzes. Die Klappen des Neugebornen berühren mit ihrem Ansatzrande kaum den Herzmuskel, sondern sitzen beinahe ganz auf der Arterienwand.

Es scheint demnach, dass bei fortschreitendem Wachsthume ein Herabrücken der Klappen von der Arterienwand gegen das Herz zu stattfindet.

Vergleichen wir die Semilunarklappen des Schweines mit denen des Menschen, so fällt sofort die Verschiedenheit ihrer Lage auf.

Während, wie erwähnt, die Klappen des erwachsenen Menschen nur mit beiläufig einem Fünftel ihrer Höhe dem Herzmuskel aufruhen, liegen dieselben beim Schweine beinahe vollständig auf dem Muskel. Der *Sinus Valsalvae* stellt daher nicht wie beim Menschen eine Tasche zwischen Klappe und Gefässwand dar, deren Grund der Herzmuskel bildet, sondern er ist ein Raum zwischen Klappe und Ventrikelmuskel. Vergleiche Fig. 12, Taf. III und Fig. 4, Taf. I). Ferner ergibt sich eine sehr bemerkenswerthe Differenz in dem Bau und der Zusammensetzung der Klappen des Schweines. Es tragen zur Bildung der Klappen nicht bloss der Faserring, die Gefässintima und das Endocardium bei, sondern es tritt noch ein weiteres Constituens hinzu, nämlich ein lockeres, bindegewebiges Stroma. Dieses zieht sich vom Perimysium des Herzmuskels ausgehend, weit in die Klappen hinauf, und zwar zwischen das aus dem Faserring stammende Stützgewebe und den endocardialen Überzug der Klappen.

Die Semilunarklappen des Schweines sind also aus vier Gewebsschichten zusammengesetzt, welche sich besonders an den basalen Klappentheilen sehr deutlich unterscheiden lassen.

Von der, der Gefässwand zugewendeten Seite der Klappe beginnend, finden wir an ihr zunächst die Fortsetzung der Intima der grossen Gefässe, deren Grundtypus sich beim Übertritt auf

die Klappe fast gar nicht ändert. Auf diese folgt das Gewebe aus dem Faserring, welches, so wie beim Menschen, aus derbem Bindegewebe mit sternförmigen Bindegewebsköperchen und zahlreichen elastischen Fasern besteht.

An letztere Schichte schliesst sich eine beim Menschen nicht vorhandene Lage cellulären Bindegewebes mit zahlreichen Fettzellen. Bis über den dritten Theil der Klappenhöhe hinauf, lässt sich das lockere Bindegewebe deutlich verfolgen, dann verschwindet es, sowie ja alle Schichtungen gegen den Rand der halbmondförmigen Klappen undeutlich werden und endlich in ein fast homogenes Gewebe verschmelzen. Über den nicht mehr dem Herzmuskel aufliegenden Theil der Klappen zieht sich dann als letzte Schichte das Endocardium der Ventrikel.

Die Fortsetzung des Endocardium hat am Anfange ihres Überganges auf die Klappen genau dieselbe Beschaffenheit, wie das früher besprochene Endocardium des Schweines im Allgemeinen.

Dass diese vom Menschen abweichende Structur der Semilunarklappen des Schweines nicht ohne Einfluss auf die Vascularisation derselben sein kann, liegt auf der Hand.

b) Die Atrio-Ventricular-Klappen.

Hinsichtlich des Baues der Zipfelklappen des Menschen ist zu bemerken, dass dieselben hauptsächlich durch zwei Lamellen des Endocardium hergestellt werden.

Die innere beträchtlich dickere Lamelle ist die unmittelbare Fortsetzung des Endocardium der Vorhöfe und besteht fast ausschliesslich aus elastischem Gewebe. Die dünne äussere Lamelle ist die Fortsetzung des Ventrikelendocardium. Während die innere Lamelle mit dem Faserring keine Verbindung eingeht, hängt die äussere mit demselben innig zusammen.

Zwischen die beiden endocardialen Blätter entsenden die Faserringe eine ziemlich grosse Menge von Faserbündeln und überdies treten in den Zwischenraum auch Muskelbündel, sowohl von der Vorhof- als von der Ventrikelmusculatur ein.

Da diese Klappenmuskeln von grosser Bedeutung für die Versorgung der Klappen mit Blutgefässen sind, so ist es am Platze, sie etwas eingehender zu würdigen.

©Akademie d. Wissenschaften Wien; download unter www.biologiezentrum.at

Die zuerst von Kürschner[1] und dann von Gussenbauer[2] des Genaueren beschriebenen Muskelfasern, welche von den Vorhöfen aus in die Klappen eintreten, erreichen, an Mächtigkeit abnehmend, den dritten Theil der Klappenlänge, häufig überschreiten sie ihn und endigen dort im Bindegewebe, wo an der äusseren Klappenfläche sich die Chordae zweiter und dritter Ordnung inseriren. Die Enden der einzelnen Muskelfibrillen stehen nicht unmittelbar mit den Insertionen der *Chordae tendineae* in Verbindung, sondern sind durch das vom Faserring in die Klappen eintretende Gewebe von ihnen getrennt.

Ihrer Configuration nach, zeigen sie die verschiedensten Formen, bisweilen ahmen sie die Gestalt der Klappe in verkleinertem Masstabe nach, bisweilen enden sie mit einem zackigen horizontalen Rande in der Klappe.

Was die Mächtigkeit der Muskelbündel anlangt, so ist sie eine verschiedene, einmal nach den verschiedenen Herzen, aus denen die Klappen genommen wurden, dann nach den Klappen des rechten und linken Ventrikels, verschieden auch nach den einzelnen Lappen der *Valv. biscupidalis* und *tricuspidalis*. Am stärksten und zahlreichsten sind die Muskelbündel im sogenannten Aortenzipf, am spärlichsten im hinteren Lappen der *Valv. mitralis*.

Sie verlaufen theils als Längsfasern radiär gegen die imaginäre Ventrikelachse vom Anheftungsrande der Klappe, theils senkrecht darauf im queren Durchmesser der Klappe.

In den Lappen der Tricuspidalklappe finden sich ausser den vom Vorhof stammenden Muskelelementen noch Muskelbündel, welche sich von der Ventrikelmusculatur auf die Klappe hinziehen.

Bernays[3] und Zuckerkandel[4] machten über das Vorkommen einer derartigen Klappenmusculatur die ersten Angaben, von deren Richtigkeit ich mich durch ähnliche Befunde überzeugen konnte.

---

[1] v. Froriep's Neue Notizen, 1840.

[2] Sitzungsberichte d. Akad. d. Wissenschaften in Wien, 1868. Über die Musculatur der Atrio-Ventricular-Klappen.

[3] Entwicklungsgeschichte der Atrio-Ventricular-Klappen. Gegenbauer's Morpholog. Jahrbücher, II.

[4] Allgemeine Wiener mediciuische Zeitung, XXII. Jahrg., Nr. 16 u. 17.

Es kommt nämlich am äusseren, grössten, seltener an den zwei anderen Lappen der *Valv. tricuspidalis* zur Bildung eines Muskelbelages von sehr verschiedener Ausdehnung und Mächtigkeit.

Die mehr oder minder weit in die Klappe vorgeschobene Ventrikelmusculatur verdünnt sich im Laufe gegen den Rand der Klappen.

Der Gestalt nach ist sie den mannigfachsten Variationen unterworfen. Einmal gehen von der Herzwand mehrere dünne, cylindrische Muskelstränge ab, die den Limbus überschreiten und sich nur eine kurze Strecke weit in die Klappe vorschieben. In einem anderen Falle tritt ein breites Muskelband weit in die Klappe ein. Bisweilen befindet sich eine beiläufig linsengrosse Muskelinsel in der Klappe, welche mit der Ventrikelmusculatur nur durch eine stärkere oder schwächere Fleischbrücke in Verbindung steht, oder es ist die Klappe von einem Muskelnetze durchzogen, ähnlich dem Trabeculargewebe der Herzwände.

Jedenfalls sind beide Arten der Klappenmuskeln, sowohl die dem Vorhofe, als auch die dem Ventrikel entstammende Überreste aus jener embryonalen Entwicklungsperiode der Herzklappen, in welcher sich dieselben als zum grössten Theil musculöse Gebilde darstellen.

Nach Bernays[1] machen die venösen Klappen nämlich vier Entwicklungsstadien durch, bevor sie jene Gestalt erlangen, in welcher sie sich im Herzen des Neugebornen zeigen.

Das erste dieser Stadien charakterisirt sich dadurch, dass die Klappen reine endocardiale Vorsprünge sind, die in keiner Beziehung zum Herzmuskel stehen. Im zweiten haben sich zwar schon Beziehungen zum Herzmuskel hergestellt; der musculöse Theil der Klappen ist jedoch noch sehr gering. Dann folgt ein Stadium, in welchem, mit Ausnahme des Klappenwulstes und des endocardialen Überzuges, der ganze Klappenapparat aus Muskelgewebe besteht, und endlich erfolgt Rückbildung der Musculatur bis auf die früher beschriebenen Reste derselben.

An der Constituirung der venösen Herzklappen betheiligen sich auch die *Chordae tendineae*, welche mit ihren fächerförmigen

[1] L. c.

©Akademie d. Wissenschaften Wien; download unter www.biologiezentrum.at

Endausbreitungen zwischen die beiden Endocardialblätter der Klappen sich einschieben. Hervorgehoben zu werden verdient noch, dass an den Sehnenfäden bisweilen kleine Muskelfasern angetroffen werden.

Zwischen diesen Muskelfasern ist entweder sowohl gegen den Papillarmuskel als gegen den Saum der Klappe ein Stück Chordae nachweisbar, das sich als rein sehniger Natur ergibt, [1] oder die Muskelfasern stehen mit dem Papillarmuskel, von welchem die betreffende Chordae entspringt, in directem Zusammenhang.

Bernays beschreibt auch einen Fall, in welchem ein in der Gegend der Herzspitze entspringender Papillarmuskel in Form eines plattcylindrischen musculösen Stranges in die Mitralklappe einging, und, etwas breiter werdend, am *Annulus fibrosus* sich wieder in die Herzwand einsenkte. Es besteht somit eine Atrio-Ventricular-Klappe, um kurz zu recapituliren, aus der Fortsetzung des Ventrikelendocardiums auf der äusseren und des Vorhofendocardiums auf der inneren Seite, ferner aus den Muskelelementen, dann dem vom Faserring stammenden Gewebe und schliesslich aus dem Sehnengewebe der Chordae.

Alle diese Gewebselemente fand ich auch an den Zipfelklappen des Schweines, mit Ausnahme der von den Kammern auf die Klappen übergreifenden Muskelfasern, während solche aus dem Vorhofe regelmässig vorhanden waren.

Meine Wahrnehmungen hinsichtlich der Klappenmusculatur des Schweines stehen im Einklange mit den Angaben Paladino's[2], welcher fand, dass in die Atrio-Ventricular-Klappen der Säugethiere constant Muskelelemente von den Vorhöfen aus eingehen, dagegen ein Übergreifen der Ventrikelmuskeln auf die Klappen bei diesen Thieren nur äusserst selten stattfindet.

Zwischen den venösen Klappen des Menschen und denen des Schweines ergibt sich nur ein, aber wie sich zeigen wird,

---

[1] E. Ohl, Memoria della reale accademica delle scienze di Torino Serie second XX, pag. 343 u. ff.

(Über das Vorkommen von contractilen Elementen in den grösseren Sehnenfäden etc.)

[2] Contributione all' Anatomia, Istologia e Fisiologia del cuore. Il Movimento med.-chir., 1876 (Centralblatt für med. Wissensch.).

wesentlicher Unterschied, es wird nämlich das Vorhofendocardium bei seinem Übertritte auf die Klappen von einer ansehnlichen Schichte cellulären Bindegewebes begleitet.

Zum Schlusse der Besprechung der Herzklappen will ich in Kürze noch in Betracht ziehen

c) Die Valvula Thebesii, Valvula Eustachii und Valvula foraminis ovalis.

Was die *Valvula Thebesii* anlangt, so fehlt dieselbe in vielen Fällen vollständig, oder ist nur als schmale Leiste, häufig auch nur als wulstartiger Muskelvorsprung angedeutet, wie dies W. Gruber [1] in seiner Arbeit über die *Venae cardiacae* anführt. Zwischen diesen Bildungsformen und die selteneren Fällen, bei denen eine gut entwickelte Klappe vorhanden ist, reihen sich die verschiedensten Mittelstufen ein.

Noch häufiger als die *Valvula Thebesii* ist die *Valvula Eustachii* bloss durch einen Vorsprung der Vorhofmusculatur vertreten, so dass von einer Klappe im wahren Sinne des Wortes gar nicht die Rede sein kann.

Die *Valvula foraminis ovalis* ist, wenn vollkommen ausgebildet, in ihrem ganzen Umfange angewachsen [2], stellt also nur eine Ergänzung der Vorhofscheidewand dar. Thatsächlich hat sie auch nur in nicht gar zu häufigen Fällen einen freien Rand, welcher durch den Blutdruck während der Systole an die Vorhofscheidewand angepresst wird und so den Verschluss ganz oder theilweise bewirkt.

Immer aber schliessen sämmtliche drei Klappen, sie mögen rudimentär oder gut entwickelt sein, zwischen den Endocardialduplicaturen so viele Muskelfasern ein, dass auch ihre Vascularisation dadurch schon gesichert erscheint.

Die Blutgefässe der Herzklappen.

Die Untersuchung der Blutgefässe in den Klappen wurde behufs Vergleichung der Verhältnisse im menschlichen Herzen

---

[1] Über den *Sinus comm.* u. d. *Venae cardiac.* etc. Denkschrift für die Acad. der Wissenschaften in St. Petersburg, 1863.

[2] Henle, Handbuch der Anatomie des Menschen, III, pag. 8.

©Akademie d. Wissenschaften Wien; download unter www.biologiezentrum.at

auch auf die Herzen verschiedener Säugethiere, so wie einiger Vögel ausgedehnt und Injectionen an den Herzen dieser Thiere ausgeführt.

Gleich vorweg will ich bemerken, dass sich die Klappen der von mir untersuchten Vogelherzen (Haushuhn, Ente, Flamingo, Auerhuhn) als gefässlos erwiesen haben; nur die rechte venöse Klappe, welche fleischig ist, besitzt Blutgefässe.

Sehr leicht sind, wie auch Luschka und Krause gefunden haben, die Klappengefässe des Schweines zu injiciren. Selbst wenn die Injection der übrigen Herzabschnitte fast vollständig missglückte, fand ich die Klappengefässe mindestens partienweise injicirt; besonders war dies an den Atrio-Ventricular-Klappen regelmässig der Fall.[1]

Ich wende mich nun zur Beschreibung der Blutgefässe in den Herzklappen, und zwar zunächst jener des Schweines.

a) Die Atrio-Ventricular-Klappen.

Jede nur halbwegs gelungene Injection zeigt deutlich, dass in die Atrio-Ventricular-Klappen des Schweines von zwei Seiten her Gefässe eintreten. Die Hauptmasse der Gefässe gelangt in die Klappen von ihrem angewachsenen Rande aus; in geringerer Menge steigen Blutgefässe von den Papillarmuskeln längs der Sehnenfäden zu den Klappen empor.

Jene vom angewachsenen Klappenrande kommenden Blutgefässe dringen nicht als eine zusammenhängende Masse von Gefässen in das Gewebe der Klappen ein. Ihr Eintritt findet vielmehr in zwei mehr weniger von einander isolirten Schichten statt, entsprechend dem schichtweisen Bau der Klappen.

Die stärksten für die Klappen bestimmten Gefässstämmchen lösen sich von dem Gefässnetz der Vorhofmusculatur ab und treten 2—4 an der Zahl zu beiden Seiten jedes Hauptlappens in die

[1] Beinahe ganz ohne Einfluss auf das Gelingen der Injectionen der Klappengefässe ist es, ob frische Herzen, oder Herzen von Thieren, die schon vor einigen Tagen getödtet worden waren, zur Verwendung gelangen. Nur kommt es im letzteren Falle bisweilen im Klappengewebe zu kleinen Extravasationen, von welchen aus dann die Injectionsflüssigkeit in das Lymphsystem der Klappen eindringt. Injection der Lymphgefässe in den Atrio-Ventricular-Klappen des Schweines gelingt auch unschwer durch Einstich in die Klappe mittelst einer Pravaz'schen Spritze.

Klappe ein. Das Vorkommen dieser Gefässe ist in den venösen Klappen des Schweines ein constantes und ihre Anordnung eine typische.

Sie verlaufen, wie aus Fig. 2, Taf. I ersichtlich, bogenförmig in der Nähe des freien Randes der Klappen und anastomosiren, nachdem sie durch zahlreiche Nebenäste ein feinmaschiges Netz gebildet haben, so miteinander, dass sie eine Art Kranz darstellen. Auch die grösseren Nebenäste zeigen die Tendenz, in Bögen gegen die Mitte der Klappe zu ziehen, es kommt jedoch nur selten zur Bildung eines zweiten abgeschlossenen Gefässkranzes.

Diese Gefässe, welche bei ihrem Eintritte in die Klappen 0·3 bis 0·5 Mm. im Durchmesser halten, liegen in dem lockeren Bindegewebe, das unter der inneren, mit dem Faserring nicht verbundenen Endocardiallamelle vom Vorhof auf die Klappen hinzieht.

Durch Vermittlung derselben Bindegewebsschichte gelangen ausser den beschriebenen grösseren Gefässen auch noch andere, zwar sehr kleine, dafür aber um so zahlreichere Gefässchen in die Atrio-Ventricular-Klappen. Es sind das jene subendocardialen Gefässe, welche sich, wie schon bei Besprechung der Vascularität des Endocardium angegeben wurde, überall unter dem Endocardium des Schweines finden. Dieses subendocardiale Gefässnetz setzt sich eben auch auf die Klappen fort, erreicht jedoch meistens kaum die halbe Höhe der Klappen. Daher kommt es, dass sich häufig in der Mitte der Klappe eine grössere oder kleinere Partie befindet, welche gar keine oder nur sehr wenige und zarte Gefässe besitzt. Es findet sich dies besonders dann vor, wenn die früher besprochenen bogenförmigen Gefässe sehr nahe am freien Klappenrand liegen und nur wenige Seitenäste abgeben.

Die äussere vom Ventrikelendocard stammende Lamelle der Klappen führt den Klappen keine Blutgefässe zu, da sie von dem Punkte an, wo sie mit dem Faserring verschmilzt, gefässlos wird.

Eine Ausnahme von den übrigen venösen Klappen, welche nur an ihrer Innenseite Gefässe besitzen, macht der sogenannte Aortenzipf der Mitralis, welchem durch beide Endocardiallamellen, sowohl durch die äussere als innere, Blutgefässe zugeführt werden (Taf. I, Fig. 1).

Der Faserring selbst und die von ihm in die Klappen ausstrahlenden Gewebselemente sind gefässlos und bringen daher

©Akademie d. Wissenschaften Wien; download unter www.biologiezentrum.at

auch keine Gefässe in die Klappen mit. Dagegen bilden die vom Vorhof in die Klappen eingehenden Muskelfasern durchgehends in allen Atrio-Ventricular-Klappen des Schweines die Träger einer dritten Serie von Klappengefässen. Je zahlreicher und weiter die Muskelbündel aus den Vorhöfen in die Klappen vorgeschoben sind, eine um so grössere Ausdehnung gewinnt auch das Gefässnetz, welches sie dahin mitbringen und umgekehrt. Meistens beschränken sich aber die Muskelgefässe nicht strenge auf die Grenzen des Muskels, sondern verzweigen sich noch ein Weniges darüber hinaus; trotzdem überschreiten sie nur selten das obere Dritttheil der Klappenhöhe.

Endlich werden die venösen Klappen des Schweines auch auf dem Wege der *Chordae tendineae* mit Blutgefässen versorgt.

Längs der *Chordae tendineae* verlaufen nämlich ziemlich starke Gefässe, welche unmittelbar unter dem endocardialen Überzug der Sehnenfäden liegen, die Sehnen umspinnend, ohne aber in das Sehnengewebe selbst einzudringen. Ein Theil dieser Gefässe begleitet die Chordae bis in die Klappen und anastomosirt daselbst mit den Klappengefässen, ein anderer Theil derselben aber erreicht die Klappen nicht, sondern löst sich schon an den Chorden in Capillaren auf.

Die Vertheilung aller dieser Gefässe in dem Gewebe der Klappen ist dem Gesagten zu Folge keine gleichmässige. Während die Mitte der Klappe entweder gar nicht vascularisirt ist, oder nur von einem ganz feinen, weitmaschigen Gefässnetz in einfacher Lage durchzogen wird, häufen sich die Gefässe an den Klappenrändern. Sowohl am angewachsenen als am freien Rande, wo auch die Substanz der Klappen massiger wird, finden sich dichte Gefässnetze in mehrfacher Schichtung. Wenn das betreffende Klappenpräparat durch Entwässerung in absolutem Alcohol und nachherige Behandlung mit Terpentin genügend durchsichtig gemacht wurde, so lässt sich schon mit freiem Auge die schichtweise Lagerung der Gefässe an den erwähnten Klappenpartien deutlich wahrnehmen.

b) Die Semilunarklappen.

In den Semilunarklappen des Schweines kommen so wie in den Atrio-Ventricular-Klappen durchgehends Gefässe vor, nur verhältnissmässig spärlicher als in letzteren.

Die Anordnung der Gefässe in und um die halbmondförmigen Klappen gestaltet sich in den meisten Fällen folgendermassen. Knapp am angewachsenen, halbkreisförmigen Rande jeder Klappe liegt ein stärkeres Gefäss (Tafel I, Fig. 3), von welchem Seitenästchen in die Klappen abgegeben werden. An den tiefsten Stellen der Klappe nehmen diese Seitenästchen einen dem Höhendurchmesser der Klappe entsprechenden Verlauf, während sie in den oberen Klappenpartien eine darauf senkrechte Richtung einschlagen und den Querbalken der Klappe folgen. Die Randgefässe der Klappen sind in dem lockeren subendocardialen Bindegewebe eingebettet. Ihre für die Klappen bestimmten Nebenäste gelangen in dieselben in einem Bindegewebsstratum, welches vom Perimysium des Ventrikelmuskels ausgehend, sich in die Klappe hinaufzieht.

Eingangs bei Abhandlung der Structur der Semilunarklappen habe ich darauf hingewiesen, dass in den halbmondförmigen Klappen des Schweines zwischen dem vom Faserring stammenden Gewebe und dem endocardialen Überzug der Klappen eine Lage cellulären Bindegewebes eingeschoben ist. Ausschliesslich in dieser Bindegewebslage verzweigen sich die Gefässe der Semilunarklappen (Tafel I, Fig. 4); dort, wo solches lockeres Bindegewebe nicht vorhanden ist, sucht man auch vergebens nach Blutgefässen. In einer Zone um den *Nodulus Arantii* mangeln Gefässe vollständig, denn die Klappen bestehen daselbst nur aus elastischen Fasern und derbem Bindegewebe.

In den Winkeln, welche je zwei nebeneinander gelegene Semilunarklappen einschliessen, treffen auch ihre Randgefässe zusammen und anastomosiren hier unter Bildung eines Büschels von Gefässschlingen, welches sich, eingebettet in ein lockeres Bindegewebe, sogar bis auf die *Intima Aortae* erstreckt, dieselbe bedeckend.

Das Gefässnetz in den Klappen selbst zeigt keine bemerkenswerthen Eigenthümlichkeiten, es vertheilt sich an allen Stellen der Semilunarklappen ziemlich gleichmässig; nur um den *Nodulus Arantii* ist, wie gesagt, immer ein Theil der Klappe frei von Gefässen. Ausdrücklich muss ich hinzufügen, dass die Semilunarklappen des Schweines in beiden Herzhöhlen vacularisirt sind.

©Akademie d. Wissenschaften Wien; download unter www.biologiezentrum.at

Die venösen und arteriellen Herzklappen des Pferdes, Rindes, Schafes und namentlich des Hundes bieten ihrer Structur nach beinahe ganz dieselben Verhältnisse wie jene des Schweines und sind ebenfalls in beiden Hälften des Herzens mit Blutgefässen versehen.

Selbst die Anordnung und Vertheilung der Gefässe in den Klappen dieser Thiere ist im Wesentlichen eine conforme, nur ihre Menge scheint mir im Allgemeinen etwas geringer zu sein.

Erhebliche Unterschiede dagegen treten im Vergleiche mit den Klappen des Kaninchens hervor, welche nicht nur hinsichtlich ihres Baues, sondern auch ihrer Vascularität dem Typus der menschlichen Klappen am nächsten kommen.

Schon die Eigenthümlichkeit des Baues und der Lage, wodurch sich die menschlichen Herzklappen charakterisiren, lassen voraussetzen, dass sich auch die Vascularität derselben verschieden gestalten werde.

Eine solche Verschiedenheit besteht nun in der That. Unter sämmtlichen menschlichen Herzen (gegen 100), welche ich untersuchte, habe ich bloss ein einziges Herz angetroffen, in welchem sich sowohl an der Mitralklappe, als an den Aortenklappen, wie in jenen des Schweines ein reichliches Gefässnetz vorfand. An den Klappen der rechten Herzhälfte zeigten sich aber auch in diesem später zu beschreibenden Falle nur jene Verhältnisse, welche ich als den sonst regelmässigen Befund im Nachstehenden beschreiben werde.

a) Anlangend die Atrio-Ventricular-Klappen des Menschen, habe ich gefunden, dass diese ein typisches bis in die membranösen Theile reichendes Gefässsystem nicht besitzen. Es fehlen also jene an den Zipfelklappen des Schweines beständig vorkommenden stärkeren Arterienstämmchen, welche am Ansatzrande von der Seite der einzelnen Lappen eintreten und bogenförmig längs des freien Klappensaumes verlaufen. Es treten wohl einzelne Gefässe in die menschlichen Zipfelklappen ein, dieselben bleiben jedoch beinahe in allen Fällen auf den obersten Abschnitt der Klappen beschränkt und sind

von dem Vorhandensein von Muskelfasern in den Klappen abhängig.

In den rein elastischen und derbbindegewebigen Schichten der Klappen habe ich nur höchst selten und da nur ganz kleine und spärliche Gefässe angetroffen.

Am häufigsten bilden die Kürschner'schen Muskeln die Träger von Gefässchen in den venösen Klappen, und wo die Muskeln enden, verschwinden auch die Gefässe. An Flächenansichten, sowie an mikroskopischen Schnitten, welche durch den Höhendurchmesser gut injicirter Klappen geführt werden, lässt sich darthun, dass die Blutgefässe nicht über die Grenzen der Klappenmusculatur reichen, sondern am Ende der Muskeln in Schlingen umbeugen (Tafel II, Fig. 6). Gewöhnlich sind diese Gefässschlingen zarte Ausläufer eines feinmaschigen Gefässnetzes. Nur in den selteneren Fällen, bei denen die Vorhofmusculatur bis über das obere Drittel der Klappe herabreicht, treten, der grösseren Muskelmasse entsprechend, auch stärkere Gefässstämmchen auf die Klappe über.

Im Aortenzipf der Mitralklappe finden sich im Vergleiche mit den übrigen Atrio-Ventricular-Klappen die Kürschner'schen Muskeln am zahlreichsten und reichen am tiefsten herab; diese Klappe schliesst in Folge dessen zwischen den Endocardiallamellen auch die meisten Blutgefässe ein. Doch habe ich auch an ihr ein weiteres Vordringen der Gefässe über die Muskellage hinaus in die elastischen Schichten in der Regel nicht wahrnehmen können (Tafel III, Fig. 11).

Nebst den Muskeln aus dem Vorhofe werden in der Tricuspidalklappe hin und wieder Muskelfasern angetroffen, welche der Ventrikelmuskulatur entstammen. Selbstverständlich ist mit dem allerdings nur ausnahmsweisen Vorkommen derartiger Muskelelemente ein weiterer Factor für die Vascularisation dieser Klappen gegeben. Denn auch diese Muskelfasern bringen, wie die Vorhofmuskeln, ihre eigenen Gefässe auf die Klappe mit.

Findet der Übertritt der Ventrikelmuskeln mit ihren Gefässen auf die Klappe in Form eines stärkeren muskulösen Stranges statt, so ist die Provenienz der Gefässe sofort zu erkennen. Ist die Musculatur jedoch nur in ganz dünner aber

©Akademie d. Wissenschaften Wien; download unter www.biologiezentrum.at

ausgebreiteter Lage in der Klappe vorhanden, so kann bei Betrachtung der Klappenfläche mit freiem Auge oder bei nur schwacher Vergrösserung leicht eine Täuschung zu Stande kommen. Insofern nämlich, als die dünne Muskellage durch die dicht injicirten Gefässe verdeckt wird und so der Eindruck entsteht, als ob Blutgefässe selbstständig in das elastische Gewebe eintreten und sich daselbst ausbreiten würden. Die Untersuchung unter dem Mikroskop stellt jedoch die wahre Natur und Herkunft dieser Gefässe sofort klar und zeigt, wie auch die mit der Ventrikelmusculatur in die Klappen ziehenden Gefässe sich strenge an die Grenzen des Muskels halten.

Sehr lehrreich in dieser Beziehung ist der auf Tafel II, Fig. 7, abgebildete Fall. Am rückwärtigen Lappen der Tricuspidalis eines erwachsenen Menschen fand ich nämlich eine beiläufig linsengrosse Muskelinsel, welche mit der Ventrikelmusculatur nur durch eine ganz feine Muskelbrücke in Verbindung steht. In die Muskelinsel treten vom angewachsenen Klappenrand mehrere kleine Arterien ein. Die Verzweigungen dieser Arterien stellen ein in sich vollständig abgeschlossenes und auf die Grenzen des Muskels beschränktes Gefässnetz dar, welches keine Ausläufer in die nicht musculöse Umgebung absendet.

Überschreitet weder die Musculatur der Ventrikel, noch die der Vorhöfe den angewachsenen Rand der Atrio-Ventricular-Klappen, so finden sich in diesen Klappen auch gar keine Blutgefässe. Die Blutgefässe, welche diesfalls vom Vorhof und Ventrikel die Richtung gegen die Klappen einschlagen, beugen wieder um, sobald sie das fibröse Gewebe des Faserringes erreichen (Tafel II, Fig. 5). Es bietet sich hiebei ungefähr dasselbe Bild dar, wie wir es z. B. an den Meniscis im Kniegelenk finden, woselbst die Blutgefässe in dem lockeren Bindegewebe der Umgebung knapp an den Meniscus herantreten, dann sich aber unter Schlingenbildung gegen das darin enthaltene Knorpelgewebe abgrenzen.

Während die Zipfelklappen des Schweines auch mit Gefässen versehen werden, welche von den Papillarmuskeln längs der *Chordae tendineae* zum Klappensaum aufsteigen, ist mir beim Menschen ein derartiger Fall nicht vorgekommen. Ja noch mehr, es gehen nicht nur keine Gefässe mit den Sehnenfäden auf die

Klappen über, sondern die Sehnenfäden selbst entbehren gänzlich der Blutgefässe. Ich muss mich daher meinen Befunden gemäss der Ansicht Virchow's[1] anschliessen, welcher die *Chordae tendineae* als nicht vascularisirte Gebilde erklärt.

Betrachtet man Längsschnitte von Papillarmuskeln, so zeigt sich, dass an den Abgangsstellen der Chordae unter dem Endocardium dichtes Bindegewebe angehäuft ist. In dieses Bindegewebe verzweigen sich eigene Blutgefässe aus dem Muskel, ohne aber in das Sehnengewebe der Chordae einzudringen.

Die Möglichkeit, dass Gefässe an die Oberfläche der *Chordae tendineae* gelangen könnten, etwa so wie beim Schwein zwischen die Sehne und den endocardialen Überzug derselben, ist von vorne herein ausgeschlossen. Die *Chordae tendineae* des Menschen besitzen nämlich nach den übereinstimmenden Angaben aller Histologen gar keinen endocardialen Überzug, sondern werden nur von einer einfachen Schichte flacher, poligonaler Zellen bedeckt. Ausnahmsweise kommt es wohl vor, dass sich das Endocardium vom Papillarmuskel noch eine geringe Strecke weit, auf die Chordae ausstülpt und dahin auch das bindegewebige Perimysium des Muskels sammt seinen Gefässen mitnimmt. In einem der seltenen derartigen Fälle, welche ich gesehen habe, und den ich eben seiner Seltenheit halber abbilde (Tafel III, Fig. 10), erheben sich mehrere kleine Gefässschlingen etwa sechs Millimeter weit auf zwei knapp beisammen liegende *Chordae tendineae.*

Noch ein anderer Umstand könnte möglicherweise die Ursache abgeben, dass sich an den Sehnenfäden bisweilen Blutgefässe finden: Wenn nämlich die Chordae nicht bloss aus Sehnengewebe bestehen, sondern auch Fasern von quergestreiften Muskeln enthalten. Öl[2] und Bernays[3] beschrieben solche Fälle. In derselben Weise wie die Musculatur in den Zipfelklappen, könnten diese Muskelelemente die Träger von Blutgefässen bilden. Von der Menge und Ausdehnung der Muskeln wird es dann abhängen, ob die Gefässe mit ihnen die Klappe erreichen oder nicht. Mir ist jedoch, wie erwähnt, dergleichen nicht untergekommen.

[1] a. a. Orte.

[2] a. a. Orte.

Orte.

©Akademie d. Wissenschaften Wien; download unter www.biologiezentrum.at

b) Das Resultat meiner Untersuchungen an den menschlichen Semilunarklappen hinsichtlich ihrer Vascularisation war insoferne ein negatives, als ich Blutgefässe in diesen Klappen nicht gefunden habe. Die Art des Verlaufes und der Gruppirung der Blutgefässe um die halbmondförmigen Klappen gibt mir auch die Überzeugung, dass dieselben gewöhnlich nicht vascularisirt sind.

Da der unterste Abschnitt der halbmondförmigen Klappen dem Ventrikelmuskel aufliegt, so treten an diesen Theil der Klappen Blutgefässe knapp heran. Es sind dies die Blutgefässe des lockeren Bindegewebes, welches in ziemlich dicker Schichte zwischen dem Muskel und der Basis der Klappe eingelagert ist. Im Verhalten dieser Blutgefässe zum Klappengewebe kommen genau dieselben Erscheinungen zur Geltung, wie ich dies am nicht musculösen Theil der Atrio-Ventricular-Klappen nachgewiesen habe. Die Gefässe beugen nämlich um und dringen nicht in die elastische und derb bindegewebige Substanz der Klappen ein.

An Durchschnitten (Taf. III, Fig. 12), sowie an Flächenansichten (Taf. III, Fig. 13) von halbmondförmigen Klappen, welche gut injicirten Herzen entnommen wurden, manifestirt sich die Schlingenbildung und Abgrenzung der Blutgefässe gegen das Klappengewebe ausserordentlich klar.

Nur in einem Falle ist es mir gelungen, als Ausnahme von den bisher beschriebenen gewöhnlichen Befunden am Menschen, Gefässe in der Anordnung und Ausdehnung aufzufinden, wie ich sie am Schweine darzustellen vermochte. Der Fall betraf das Herz einer sechzig Jahre alten Frau. Der linke Ventrikel dieses Herzens wurde behufs einer anderweitigen anatomischen Untersuchung aufgeschnitten und da bemerkte ich, dass sich an dem Aortenzipfe der Mitralis grössere mit Blut gefüllte Gefässe befanden. [1] In Folge dessen schritt ich zur Injection der Conar-

[1] Luschka sagt in seiner des öfteren citirten Abhandlung über die Klappengefässe, Prof. Förster habe sich gegen ihn geäussert, dass er (Förster) mit Blut gefüllte Gefässe an den Atrio-Ventricular-Klappen gesehen habe. Wahrscheinlich handelte es sich hiebei um einen ähnlichen Fall, wie der von mir beobachtete.

arterien. An die Schnittränder der Kammerwandungen wurden vorher Klemmen angelegt, um dadurch das Ausfliessen der Injectionsmasse möglichst zu verhindern. Da, wie erwähnt, der linke Ventrikel eröffnet war, konnte ich das Vorrücken der Injectionsmasse genau beobachten. Ich sah, dass sich schon bei Beginn der Injection die Gefässe der Mitralis füllten, während erst später die Injectionsmasse in das Herzfleisch eindrang. Nach Beendigung der Injection wurde die Aorta eröffnet, wobei sich auch die Semilunarklappen injicirt zeigten.

Doch ist weder in die Tricuspidalis, noch in die Pulmonalklappen die Injection eingedrungen, trotzdem das Fleisch der rechten Kammer sogar besser als das der linken injicirt war.

Hier muss ich erinnern, dass Luschka in seiner Abhandlung die Angaben über die Vascularisation, ohne einen Unterschied zu machen, auf die beiderseitigen Klappen bezieht, für die Abbildungen aber nur linksseitige Klappen gewählt hat.

Hervorheben muss ich auch, dass in dem besprochenen Falle sowohl die Bicuspidalis als die Aortenklappen in ihrem Gewebe ausgeprägte pathologische Veränderungen darboten. Namentlich waren die Aortenklappen verdickt, rigid, zeigten an ihrer Basis atheromatöse Auflagerungen und waren an den Commissuren etwas unter einander verwachsen. Dieselben Veränderungen liessen sich, wenn auch in geringerem Grade, an beiden Lappen der Mitralis erkennen. Es ist dieser Befund desshalb besonders bemerkenswerth, da sich gerade an jenen Stellen der Klappen, wo die angedeuteten Texturveränderungen am ausgesprochensten waren, auch die meisten Gefässe vorfanden. Die Gefässe in den Klappen zeigten eine Beschaffenheit, welche zu den entschieden normalen Befunden an den Thierherzen nicht stimmt; sie waren erweitert, geschlängelt und in ihren Wandungen verdickt.

Es ergibt sich da die Frage, ob die Klappengefässe dieses Falles Resultate eines pathologischen Processes, oder nur in Folge desselben verändert sind, also schon früher vorhanden waren? Mit Sicherheit kann diese Frage allerdings nicht beantwortet werden. Denn einerseits könnte man auf die Ergebnisse der Untersuchungen Luschka's hinweisen, anderseits spricht folgender Umstand für die pathologische Provenienz der Gefässe. Es ist nämlich eine bekannte Thatsache, dass die linksseitigen

©Akademie d. Wissenschaften Wien; download unter www.biologiezentrum.at

Herzklappen viel häufiger den Sitz für entzündliche Erkrankungen abgeben als die rechtsseitigen und eine Vascularisation der rechtsseitigen Klappen des Menschen wurde bisher nicht ausdrücklich dargethan.

Anlangend die Anordnung der in diesem einzigen Falle aufgefundenen Klappengefässe, stimmt dieselbe im Wesentlichen mit der bei Thieren vorhandenen überein. Im Aortenzipf finden sich an der Innenfläche gleichfalls zwei grössere Arterien, welche vom angehefteten Klappenrand absteigend einen bogenförmigen Verlauf längs des freien Klappensaumes nehmen. Von diesen beiden unter einander anastomosirenden Gefässen gehen beiderseits die Zweige ab, welche sich zur Mitte und zum freien Rande der Klappe begeben. In den zweiten Lappen der Mitralis treten ebenfalls mehrere kleinere Arterien vom Vorhof aus ein, welche mit den Gefässen des Aortenlappens in Verbindung stehen (Taf. IV, Fig. 15). Das *Ostium venos. sinist.* erscheint demnach von einem förmlichen Gefässkranz umgeben. Dass die Stellen, wo sich in der Continuität der Klappen atheromatöse Ablagerungen finden, auffälliger vascularisirt sind, wurde bereits bemerkt. Gegen eine derartig veränderte Stelle an der Aussenseite des Aortenzipfes der Mitralis ziehen von der Kammerscheidewand aus zahlreiche kleine Gefässchen (Taf. IV, Fig. 14).

Gefässe, welche etwa aus den Papillarmuskeln an den Chorden in die Klappe eindringen, habe ich nicht gefunden; möglicherweise aber könnte daran bloss eine Unvollständigkeit der Injection Schuld sein.

Auch die drei Aortenklappen zeigen ein reichlich ausgebildetes Gefässsystem. Die Klappengefässe sind theils Nebenästchen von den angewachsenen Klappenrand umsäumenden Kranzgefässen, wie beim Schwein, theils sind es selbständige Gefässchen, welche ziemlich dicht neben einander in die Klappe eintreten. Saum und Mitte der Klappen stellen sich gefässlos oder doch in hohem Masse gefässarm dar (Taf. IV, Fig. 14).

Ehe ich diesen Fall angetroffen habe, war bereits eine grössere Anzahl von Herzen Erwachsener und von Kindern untersucht worden, doch ohne dass ich Luschka's Befunde hätte

bestätigen können. Die Auffindung dieses einen Falles eiferte mich nur noch mehr an, die Untersuchung auf eine zweite, gleichfalls wieder grosse Reihe von Herzen auszudehnen, aber, wie gesagt, abermals ohne Erfolg.

Ich habe dann auch histologisch an verschiedenen Durchschnitten injicirter und nichtinjicirter Objecte den sehnigen Antheil der Atrio-Ventricular-Klappen und die Semilunarklappen untersucht; niemals konnte ich aber Spuren von Gefässquerschnitten oder Röhrentheilen auffinden.

Nach den Ergebnissen meiner zahlreichen Untersuchungen kann ich mich nur dahin aussprechen, dass die muskelfreien Abschnitte der Klappen nur ausnahmsweise Blutgefässe enthalten.

Wenn ich mich zur Begründung dieser Aussage vor Allem auf die negativen Ergebnisse meiner Injectionen berufe, muss ich die Erfahrung hervorheben, dass bei Schweinen und Hunden auch an sonst misslungenen Präparaten die beschriebenen Gefässe immer wenigstens theilweise und in den grösseren Röhren gefüllt worden waren, und dass sich auch in dem den Menschen betreffenden Falle die Klappengefässe alsbald und sogar noch früher als die Muskelgefässe gefüllt haben. Es gelingt also wenigstens die Markirung dieser Gefässe sehr leicht. Ich muss ferner betonen, dass es mir oft genug gelungen ist, vollständige Injectionen aller musculösen Antheile des Herzens herzustellen. Trotzdem fand ich doch nie mehr von Gefässen in den Atrio-Ventricular-Klappen als die constanten, welche sich in den Muskelschichten vertheilen.

Vollständige Injectionspräparate der Herzen von Kindern sind trotz der *Foramina thebesii*[1] sehr leicht herzustellen, wenn eine grössere Canüle direct in die Aorta eingebunden wird. Und aus solchen Präparaten wird man auch leicht Durchschnitts-Lamellen gewinnen können, wie ich sie abgebildet habe und wird man sich ganz leicht von meinen Angaben überzeugen können, dass alle diese Gefässe schlingenförmig am Rande der Muskelschichte umbeugen. Auch glaube ich, dass die Anzahl der untersuchten Herzen gross genug war, um meine Ansicht stützen zu können.

[1] Durch die *Foramina thebesii* fliesst nämlich die Injectionsmasse in die Herzhöhlen aus.

©Akademie d. Wissenschaften Wien; download unter www.biologiezentrum.at

Für meine Ansicht spricht auch die Beschaffenheit der in die Klappen eintretenden Gewebselemente. Beide Arten der Herzklappen sind ja im Wesentlichen Duplicaturen des Endocardium, aber, und das ist das Essentielle der Sache, bloss Duplicaturen der elastischen und derbbindegewebigen Schichten desselben, nicht aber auch des subendocardialen lockeren Bindegewebes, in welches allein die Muskelgefässe noch eindringen.

Ich muss hier noch auf eine, insbesondere die Semilunarklappen betreffende Beobachtung verweisen, welche ich an den Venenklappen gemacht habe. Es wurde mir nämlich ein ganz dicht injicirtes Hautstück vom Unterschenkel eines Mannes zur Verfügung gestellt, woran noch ein Theil der *Vena sophena* erhalten war. Ich präparirte die Vene aus dem Fette heraus und fand ihre Wandungen mit einem ganz geschlossenen Capillarennetze umsponnen, ihre Gefässe waren also vollständig injicirt. Als ich die Vene schlitzte und ihre Klappen untersuchte, fand sich in diesen auch nicht das kleinste Gefässröhrchen. Es sind also die normalen Venenklappen vollständig gefässlos.

In Kürze lassen sich die Ergebnisse vorliegender Arbeit in folgende Sätze zusammenfassen:

1. Das Endocardium des Menschen ist gefässlos; Blutgefässe finden sich nur in dem lockeren, subendocardialen (eigentlich perimusculären) Bindegewebsstratum.

2. Die Semilunarklappen des Menschenherzens sind normaler Weise nicht vascularisirt.

3. In den Atrio-Ventricular-Klappen des Menschen kommen Blutgefässe nur dann und in der Ausdehnung vor, als Muskelfasern aus der Vorhof- oder Kammermusculatur auf diese Klappen übertreten. Sind Muskelelemente in den Klappen nicht vorhanden, so entbehren dieselben gewöhnlich auch der Blutgefässe.

Gerne will ich jedoch zugeben, dass sich bisweilen auch in gesunden menschlichen Herzklappen Blutgefässe finden mögen, solche wie sie Luschka schematisch abbildet. Jedenfalls aber wäre dieses Vorkommen nur als Varietät aufzufassen. Für die Möglichkeit eines solchen Vorkommens sprechen zwei Erwägungen. Die Atrio-Ventricular-Klappen sind nämlich in einer

gewissen Periode ihrer embryonalen Entwicklung grösstentheils musculöse Gebilde und als solche eo ipso vascularisirt. In späteren Entwicklungsstadien bilden sich die Muskeln und mit ihnen offenbar auch die Gefässe wieder zurück und an ihre Stelle tritt elastisches Gewebe. Es wäre nun ganz gut denkbar, dass die Blutgefässe bisweilen in der Rückbildung nicht gleichen Schritt mit den Muskelelementen halten, sondern persistiren und sich später mit dem Wachsthume der Klappe weiter entwickeln. Anderseits wissen wir, dass manche Gewebe im Jugendzustande gefässlos sind und erst später vascularisirt werden. Ein solcher Vorgang findet z. B., wie von Schottelius[1] nachgewiesen wurde, an den Kehlkopfknorpeln physiologischer Weise statt. Was nun am Kehlkopfknorpel regelmässig, kann ja an den Herzklappen ausnahmsweise vor sich gehen, so dass im späteren Alter, nachdem die embryonalen Gefässe schon längst verschwunden sind, von neuem Gefässentwicklung in die Klappen hinein beginnt. Doch möchte ich diesen Vorgang nicht als einen bloss senilen auffassen, indem ja Luschka an den Herzklappen von zwanzig- bis dreissigjährigen Individuen Gefässe gefunden hat.

Was den von mir beobachteten Fall betrifft, in welchem sich Blutgefässe in den Klappen der linken Herzhälfte fanden, so steht fest, dass an diesen Klappen sich die Residuen eines abgelaufenen entzündlichen Processes deutlich manifestirten. Dass aber in Folge von entzündlichen oder anderweitigen pathologischen Vorgängen Gefässentwicklung in den Klappen stattfinden könne, unterliegt wohl keinem Zweifel.

Sehen wir ja doch auch Gefässbildungen an anderen de norma nicht vascularisirten Geweben (Cornea, Gelenkknorpel, Intima und Media der Blutgefässe[2]) vor sich gehen, wenn sich ein Entzündungsprocess in ihnen abspielt.

---

[1] Untersuchungen über physiologische und pathologische Texturveränderungen der Kehlkopfknorpeln. Habilitationsschrift. Marburg, 1879.

[2] Rokitansky, Lehrbuch der pathologischen Anatomie, II. Bd.

©Akademie d. Wissenschaften Wien; download unter www.biologiezentrum.at

Erklärung der Abbildungen.

Tafel I.

Die auf Tafel I befindlichen Figuren (1, 2, 3, 4) sind Abbildungen von Herzklappen des Schweines und zwar:

Fig. 1. Verticalschnitt durch die Mitte der rechten Aortenklappe und den Aortenzipf der Mitralis. (Hartnack, ocul. 4, Obj. 2.) *a* Vorhofmuskeln, *b* Aortenwand, *c* Aortenklappe, *d* Lockeres Bindegewebe mit Blutgefässen, *e* Vorhofendocardium, *f* Aortenzipf.

2. Innere Fläche des Aortenlappens der Mitralis (Vergrösserung 2), mit injicirtem Blutgefässnetz.

3. Blutgefässe der Aortenklappen (Loupenvergrösserung).

4. Verticalschnitt durch die hintere Aortenklappe. (Hartnack, ocul. 4, Obj. 2.) *a* Aorta, *b* Ventrikelmusculatur, *c* Aortenklappe, *d* Lockeres Bindegewebe mit Fettzellen und Blutgefässen, *e* Elastische Schichte des Ventrikelendocardium.

Sämmtliche Figuren auf Tafel II, III und IV sind Abbildungen von Präparaten, welche menschlichen Herzen entnommen wurden.

Tafel II.

Fig. 5. Vertikalschnitt durch die Tricuspidalis eines erwachsenen Menschen. (Hartnack, ocul. 3, Obj. 2.) *a* Vorhofmuskeln, *b* Ventrikelmuskulatur mit ihren injicirten Blutgefässen, *c* Tricuspidalklappe, *d* Vorhofendocardium, *e* Ventrikelendocardium.

6. Vertikalschnitt durch die Tricuspidalis eines neugebornen Kindes. (Hartnack, ocul. 3, Obj. 2). Die Vorhofmusculatur *a* und die Ventrikelmusculatur *b* treten mit ihren Blutgefässen auf die Klappe *c* über. Die Blutgefässe biegen in der Klappe am Ende der Muskelfasern in Schlingen wieder um.

7. Äussere Fläche der Tricuspidalklappe eines erwachsenen Menschen. (Loupenvergrösserung.) *a* Kammermusculatur, *b* Muskelinsel mit abgeschlossenem Gefässnetz auf der Aussenfläche der Klappe, *c* Muskelbalken, durch welchen die Muskelinsel mit der Kammermusculatur in Verbindung steht. Nebenstehend dieselbe Klappe in natürlicher Grösse.

©Akademie d. Wissenschaften Wien; download unter www.biologiezentrum.at

Erklärung der Abbildungen.

Tafel I.

Die auf Tafel I befindlichen Figuren (1, 2, 3, 4) sind Abbildungen von Herzklappen des Schweines und zwar:

Fig. 1. Verticalschnitt durch die Mitte der rechten Aortenklappe und den Aortenzipf der Mitralis. (Hartnack, ocul. 4, Obj. 2.) *a* Vorhofmuskeln, *b* Aortenwand, *c* Aortenklappe, *d* Lockeres Bindegewebe mit Blutgefässen, *e* Vorhofendocardium, *f* Aortenzipf.

2. Innere Fläche des Aortenlappens der Mitralis (Vergrösserung 2), mit injicirtem Blutgefässnetz.

3. Blutgefässe der Aortenklappen (Loupenvergrösserung).

4. Verticalschnitt durch die hintere Aortenklappe. (Hartnack, ocul. 4, Obj. 2.) *a* Aorta, *b* Ventrikelmusculatur, *c* Aortenklappe, *d* Lockeres Bindegewebe mit Fettzellen und Blutgefässen, *e* Elastische Schichte des Ventrikelendocardium.

Sämmtliche Figuren auf Tafel II, III und IV sind Abbildungen von Präparaten, welche menschlichen Herzen entnommen wurden.

Tafel II.

Fig. 5. Vertikalschnitt durch die Tricuspidalis eines erwachsenen Menschen. (Hartnack, ocul. 3, Obj. 2.) *a* Vorhofmuskeln, *b* Ventrikelmuskulatur mit ihren injicirten Blutgefässen, *c* Tricuspidalklappe, *d* Vorhofendocardium, *e* Ventrikelendocardium.

6. Vertikalschnitt durch die Tricuspidalis eines neugebornen Kindes. (Hartnack, ocul. 3, Obj. 2). Die Vorhofmusculatur *a* und die Ventrikelmusculatur *b* treten mit ihren Blutgefässen auf die Klappe *c* über. Die Blutgefässe biegen in der Klappe am Ende der Muskelfasern in Schlingen wieder um.

7. Äussere Fläche der Tricuspidalklappe eines erwachsenen Menschen. (Loupenvergrösserung.) *a* Kammermusculatur, *b* Muskelinsel mit abgeschlossenem Gefässnetz auf der Aussenfläche der Klappe, *c* Muskelbalken, durch welchen die Muskelinsel mit der Kammermusculatur in Verbindung steht. Nebenstehend dieselbe Klappe in natürlicher Grösse.

©Akademie d. Wissenschaften Wien; download unter www.biologiezentrum.at

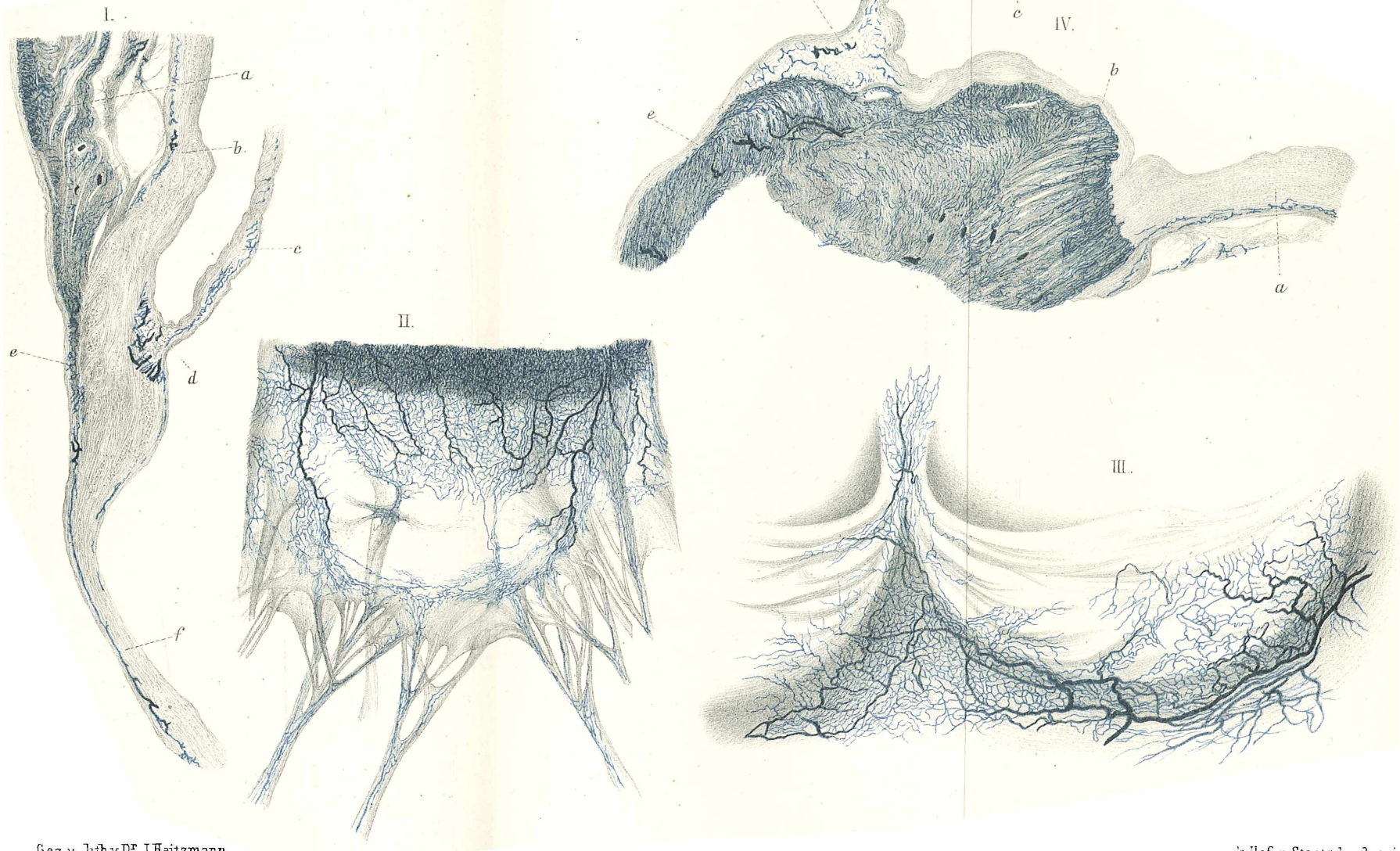

Gez. u. lith. v. Dr. J. Heitzmann.

k. k. Hof- u. Staatsdruckerei.

©Akademie d. Wissenschaften Wien; download unter www.biologiezentrum.at

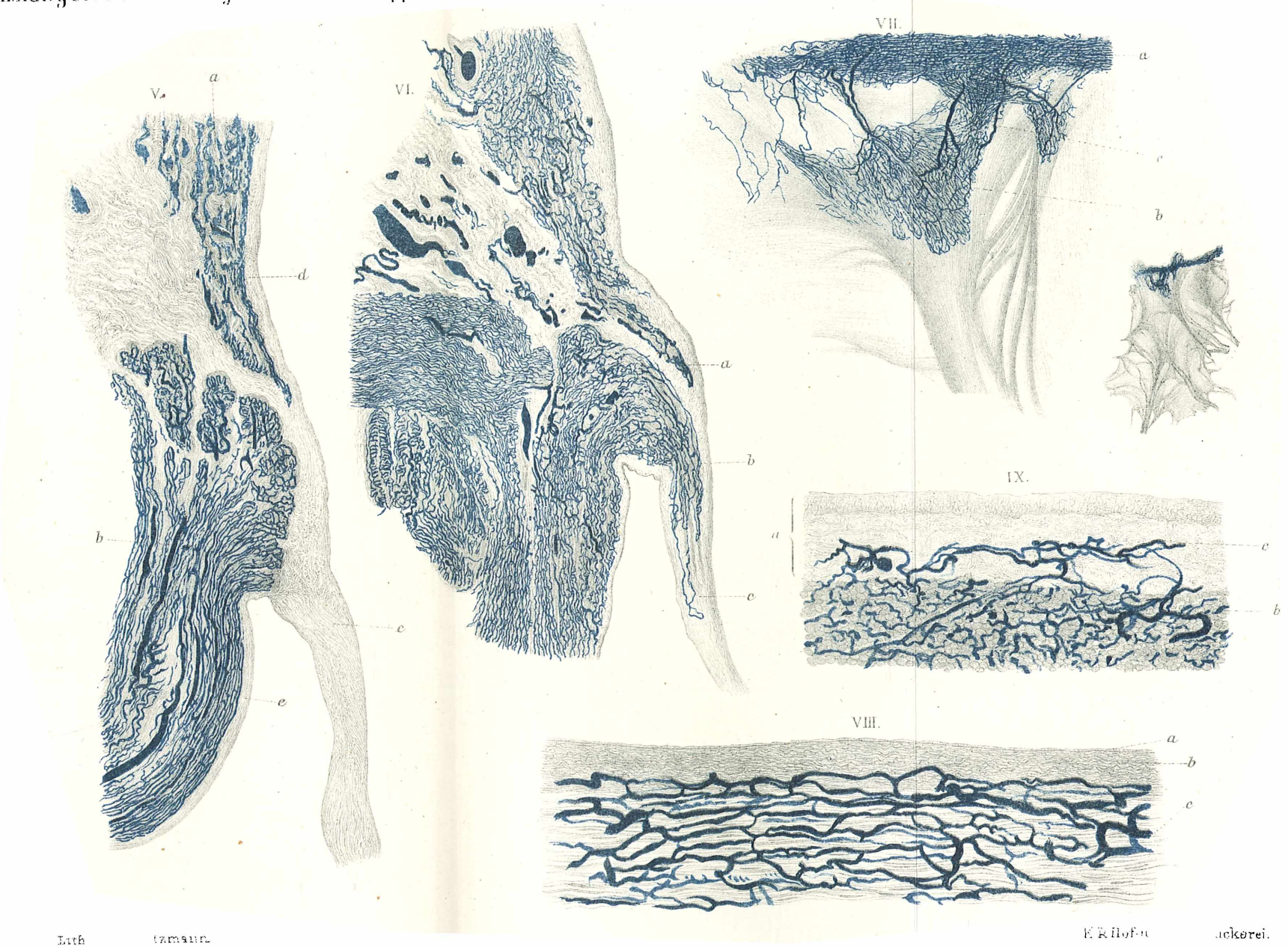

Lith. ...tzmann. K. R. Hof-u. ...ckerei.

©Akademie d. Wissenschaften Wien; download unter www.biologiezentrum.at

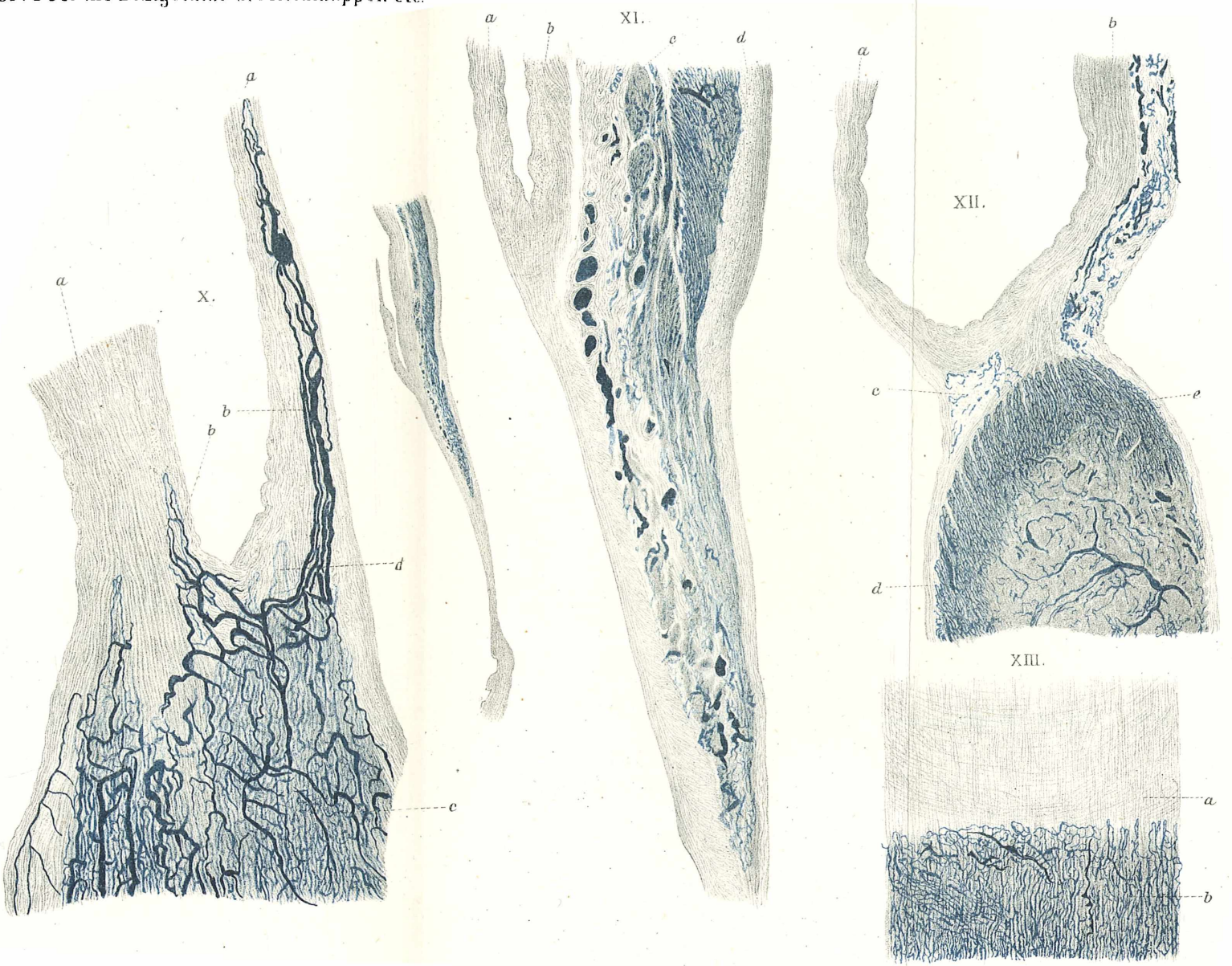

gez. u. Lith. v. Dr J. Heitzmann.

K. k. Hof-u. Staatsdruckerei

Sitzungsb. d. k. Akad. d. W. math. nat. Cl. LXXXII. Bd. III. Abth. 1880

© Akademie d. Wissenschaften Wien; download unter www.biologiezentrum.at

XIV.

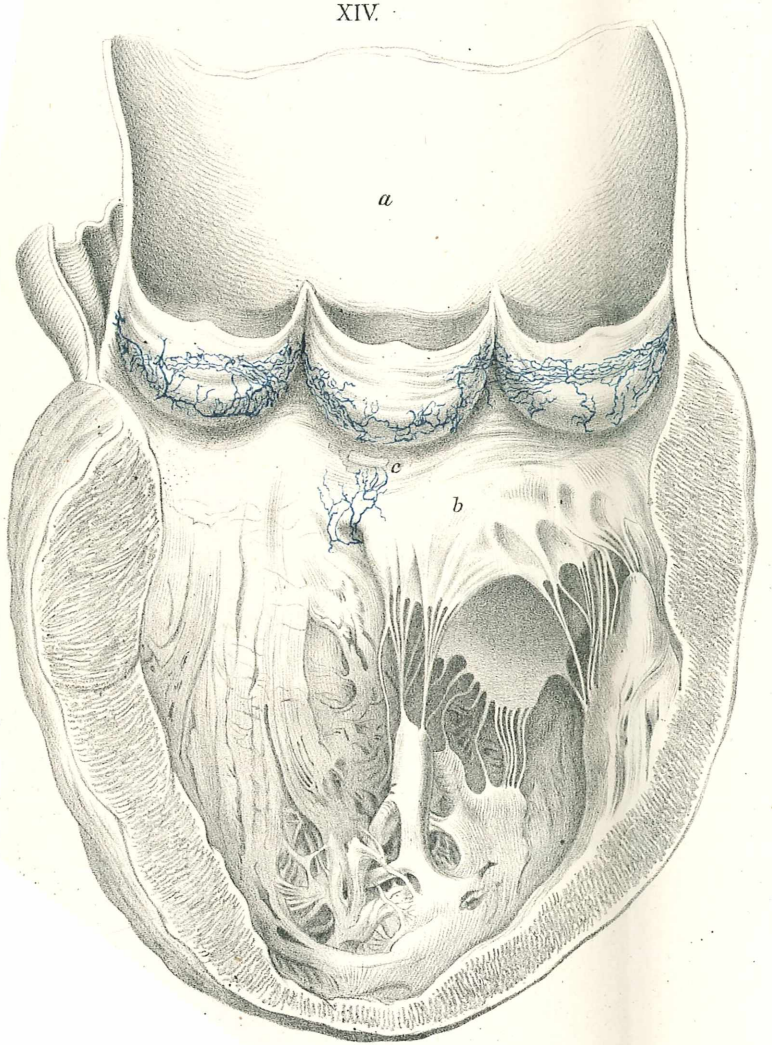

XV.

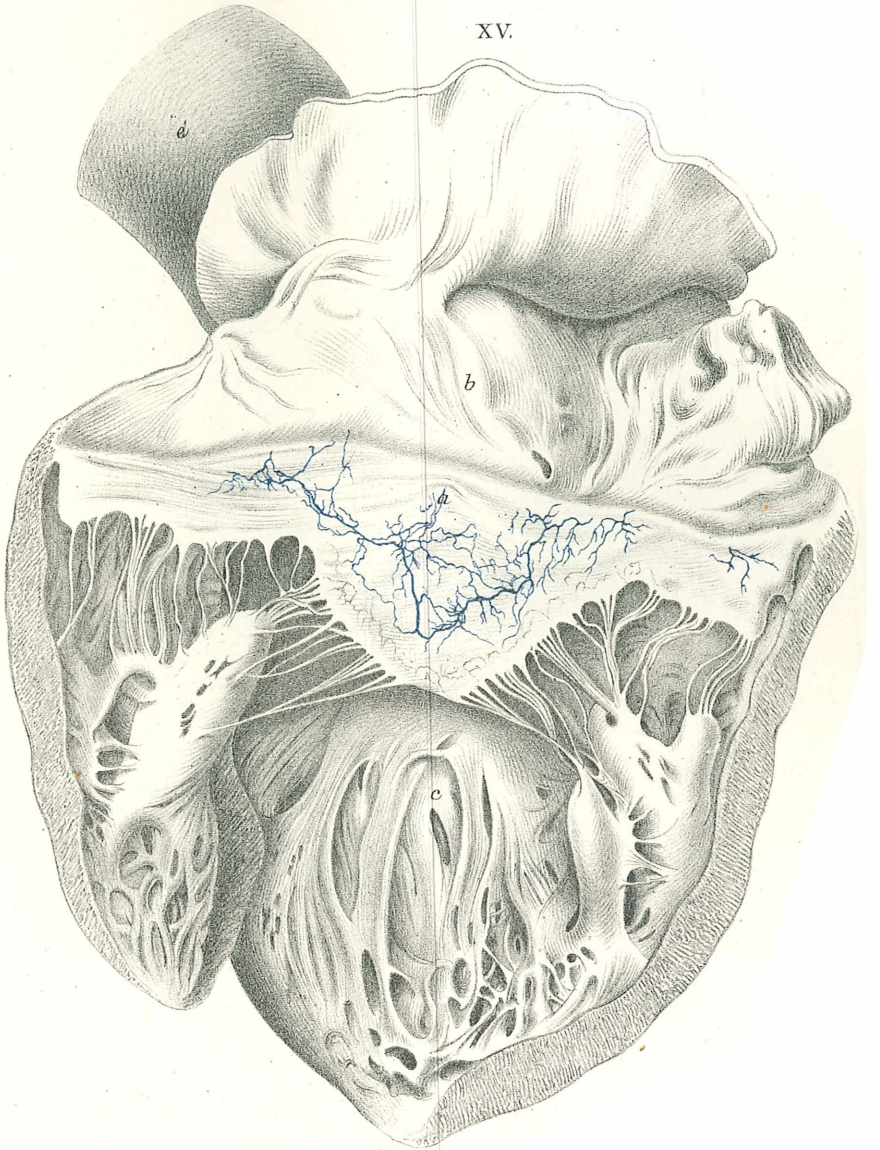

Gez. u. lith. v. Dr. J. Heitzmann.

K. k. Hof- u. Staatsdruckerei.

©Akademie d. Wissenschaften Wien; download unter www.biologiezentrum.at

©Akademie d. Wissenschaften Wien; download unter www.biologiezentrum.at

Fig. 8. Durchschnitt durch das Endocardium aus dem linken Ventrikel eines erwachsenen Menschen. (Hartnack, ocul. 3, Obj. 5.) *a* Plattenepithel, *b* Elastische Schichten des Endocardium, *c* Kammermusculatur mit injicirtem Blutgefässnetz. Die Blutgefässe grenzen sich in flachen Bögen gegen das Endocardium ab.

9. Durchschnitt durch das Pericardium vom Herzen eines erwachsenen Menschen. (Hartnack, ocul. 3, Obj. 4.) *a* Pericardium, *b* Herzmuskel, *c* Blutgefässe des Pericardium.

Tafel III.

Fig. 10. Oberfläche eines Papillarmuskels der rechten Herzkammer eines erwachsenen Menschen. (Hartnack, ocul. 3. Obj. 4). *aa* Chordae tendin. *bb* Blutgefässschlingen, welche sich an der Oberfläche der Chordae hinaufziehen, *c* Blutgefässe des Papillarmuskels *d* am Abgange der Sehnenfäden umbeugend.

11. Vertikalschnitt durch den Aortenzipf eines neugebornen Kindes. (Hartnack, ocul. 3, Obj. 2.) *a* Semilunarklappe, *b* Aortenwand, *c* Vorhofmuskeln, welche in die Klappe eintreten, *d* Endocardium des linken Vorhofes. Nebenstehend derselbe Durchschnitt in Loupenvergrösserung.

12. Vertikalschnitt durch die hintere Aortenklappe eines erwachsenen Menschen. (Hartnack, ocul. 3, Obj. 4.) *a* Aortenklappe, *b* Aortenwand, *c* Bindegewebe mit Blutgefässen an der Basis der Aortenklappe, *d* Ventrikelendocardium, *e* Kammermusculatur.

13. Flächenansicht der Pulmonalklappe eines neugebornen Kindes. (Hartnack, ocul. 3, Obj. 2.) *a* Pulmonalklappe, *b* Blutgefässe, welche an die Basis der Klappe herantreten und in Schlingen umbeugen.

Tafel IV.

Fig. 14. Eröffnete linke Herzkammer einer sechzigjährigen Frau. *a* Aorta. An den Aortaklappen sind die Blutgefässe durch Injection ersichtlich gemacht. *b* Äussere Fläche des Aortenzipfes der Mitralklappe, *c* Atheromatöse Auflagerung, gegen welche Blutgefässe hinziehen.

15. Diese Abbildung zeigt die Blutgefässe auf der inneren Fläche der Mitralklappe *a* desselben Herzens wie auf Fig. 14, *b* Eröffneter linker Vorhof, *c* linker Ventrikel, *d* Aorta.